

1. TUJUAN

1.1. Tujuan pembelajaran umum

Setelah mengikuti sesi ini peserta didik memahami dan mengerti tentang anatomi appendiks, memahami dan mengerti diagnosis dan pengelolaan appendicitis dan tindakan operatif yang sesuai beserta dengan perawatan pasca bedah.

1.2. Tujuan pembelajaran khusus.

Setelah mengikuti sesi ini peserta didik mampu untuk :

1. Mampu menjelaskan anatomi appendisitis
2. Mampu menjelaskan patogenesis terjadinya appendisitis
3. Mampu menjelaskan gejala dan tanda klinis ke arah diagnosa appendisitis
4. Mampu menjelaskan hasil pemeriksaan laboratorium yang diperlukan
5. Mampu menjelaskan indikasi dan mengevaluasi hasil pemeriksaan imaging dalam rangka diagnosis pankreatitis
6. Mampu melaksanakan persiapan operasi pada pasien appendisitis
7. Mampu menjelaskan indikasi dan melakukan pembedahan pada penderita appendisitis
8. Mampu menjelaskan komplikasi appendisitis
9. Mampu melakukan perawatan perioperatif dan mengatasi komplikasi

2. POKOK BAHASAN / SUB POKOK BAHASASAN

1. Anatomi, tofografi dari appendiks
2. Etiologi, macam, diagnosis, dan rencana pengelolaan appendicitis akuta dan kronika
3. Tindakan untuk appendektomi dan komplikasinya.
4. Work-up penderita appendicitis
5. Perawatan penderita appendicitis pra operatif dan pasca operasi.

3. WAKTU

METODE

- A. Proses pembelajaran dilaksanakan melalui metode:
 - 1) *small group discussion*
 - 2) *peer assisted learning* (PAL)
 - 3) *bedside teaching*
 - 4) *task-based medical education*
- B. Peserta didik paling tidak sudah harus mempelajari:
 - 1) bahan acuan (*references*)
 - 2) ilmu dasar yang berkaitan dengan topik pembelajaran
 - 3) ilmu klinis dasar
- C. Penuntun belajar (*learning guide*) terlampir
- D. Tempat belajar (*training setting*): bangsal bedah, kamar operasi, bangsal perawatan pasca operasi.

4. MEDIA

1. Workshop / Pelatihan
2. Belajar mandiri
3. Kuliah
4. Group diskusi
5. Visite, *bed site teaching*
6. Bimbingan Operasi dan asistensi
7. Kasus morbiditas dan mortalitas
8. *Continuing Profesional Development* (P2B2)

5. ALAT BANTU PEMBELAJARAN

Internet, telekonferens, dll.

6. EVALUASI

1. Pada awal pertemuan dilaksanakan *pre-test* dalam bentuk *essay* dan *oral* sesuai dengan tingkat masa pendidikan, yang bertujuan untuk menilai kinerja awal yang dimiliki peserta didik dan untuk mengidentifikasi kekurangan yang ada. Materi *pre-test* terdiri atas:
 - Anatomi appendiks vermikularis
 - Penegakan Diagnosis
 - Terapi (teknik operasi)
 - Komplikasi dan penanganannya
 - Follow up
2. Selanjutnya dilakukan "*small group discussion*" bersama dengan fasilitator untuk membahas kekurangan yang teridentifikasi, membahas isi dan hal-hal yang berkenaan dengan penuntun belajar, kesempatan yang akan diperoleh pada saat *bedside teaching* dan proses penilaian.
3. Setelah mempelajari penuntun belajar ini, mahasiswa diwajibkan untuk mengaplikasikan langkah-langkah yang tertera dalam penuntun belajar dalam bentuk *role-play* dengan teman-temannya (*peer assisted learning*) atau kepada SP (*standardized patient*). Pada saat tersebut, yang bersangkutan tidak diperkenankan membawa penuntun belajar, penuntun belajar dipegang oleh teman-temannya untuk melakukan evaluasi (*peer assisted evaluation*). Setelah dianggap memadai, melalui metoda *bedside teaching* di bawah pengawasan fasilitator, peserta didik mengaplikasikan penuntun belajar kepada nodel anatomik dan setelah kompetensi tercapai peserta didik akan diberikan kesempatan untuk melakukannya pada pasien sesungguhnya. Pada saat pelaksanaan, evaluator melakukan pengawasan langsung (*direct observation*), dan mengisi formulir penilaian sebagai berikut:
 - **Perlu perbaikan:** pelaksanaan belum benar atau sebagian langkah tidak dilaksanakan
 - **Cukup:** pelaksanaan sudah benar tetapi tidak efisien, misal pemeriksaan terlalu lama atau kurang memberi kenyamanan kepada pasien
 - **Baik:** pelaksanaan benar dan baik (efisien)
4. Setelah selesai *bedside teaching*, dilakukan kembali diskusi untuk mendapatkan penjelasan dari berbagai hal yang tidak memungkinkan dibicarakan di depan pasien, dan memberi masukan untuk memperbaiki kekurangan yang ditemukan.
5. *Self assessment* dan *Peer Assisted Evaluation* dengan mempergunakan penuntun belajar
6. Pendidik/fasilitator:
 - Pengamatan langsung dengan memakai *evaluation checklist form* (terlampir)
 - Penjelasan lisan dari peserta didik/ diskusi
 - Kriteria penilaian keseluruhan: cakap/ tidak cakap/ lalai.
7. Di akhir penilaian peserta didik diberi masukan dan bila diperlukan diberi tugas yang dapat memperbaiki kinerja (*task-based medical education*)
8. Pencapaian pembelajaran:

Pre test

Isi pre test

Anatomi appendiks vermikularis
Diagnosis
Terapi (Tehnik operasi)
Komplikasi dan penanggulangannya
Follow up

Bentuk *pre test*

MCQ, *Essay* dan *oral* sesuai dengan tingkat masa pendidikan

Buku acuan untuk *pre test*

1. Buku Teks Ilmu Bedah (diagnosis) Hamilton Bailey
2. Buku Teks Ilmu Bedah Schwart
3. Buku Teks Ilmu Bedah Norton
4. Atlas tehnik operasi Zollinger's
5. Atlas tehnik operasi Hugh Dudley
6. Buku Ajar Ilmu Bedah Indonesia

Bentuk Ujian / test latihan

- Ujian OSCA (K, P, A), dilakukan pada tahapan bedah dasar oleh Kolegium I. Bedah.

- Ujian akhir stase, setiap divisi/ unit kerja oleh masing-masing senter pendidikan.
- Ujian akhir kognitif nasional, dilakukan pada akhir tahapan bedah lanjut (jaga II) oleh Kolegium I. Bedah.
- Ujian akhir profesi nasional (kasus bedah), dilakukan pada akhir pendidikan oleh Kolegium I. Bedah

7. REFERENSI

1. Buku Teks Ilmu Bedah (diagnosis) Hamilton Bailey
2. Buku Teks Ilmu Bedah Schwart
3. Buku Teks Ilmu Bedah Norton
4. Atlas tehnik operasi Zollinger's
5. Atlas tehnik operasi Hugh Dudley
6. Buku Ajar Ilmu Bedah Indonesia

8. URAIAN: APENDEKTOMI TERBUKA

8.1. Introduksi

- a. Definisi
Suatu tindakan pembedahan dengan membuang apendik vermiformis
- b. Ruang lingkup
Diagnosis ditegakkan berdasarkan klinis, rasa tidak nyaman seluruh perut terutama di epigastrium yang kemudian menjadi nyeri menetap di titik Mc Burney, panas badan menigkat kadang disertai muntah
Massa (-), pada periapendikuler infiltrate teraba massa yang nyeri tekan pada perut kanan bawah, dafans muskuler (+)
Colok dubur nyeri jam 9-11
- c. Indikasi operasi :
 - apendisitis akut
 - periapendikuler infiltrat
 - apendisitis perforata
- d. Kontra indikasi (tidak ada)
- e. Diagnosis Banding
 - Batu ureter kanan
 - Kelainan ginekologi
 - Tumor calcus
 - Crani's disease
 - Kehamilan ektopik terganggu
- f. Pemeriksaan penunjang
 - Laboratorium rutin dan Urine lengkap (untuk wanita ditambahkan PPT)
 - USG abdomen (tidak rutin)

Setelah memahami, menguasai dan mengerjakan modul ini diharapkan seorang ahli bedah mempunyai kompetensi untuk melakukan tindakan apendektomi serta penerapannya dapat dikerjakan di RS Pendidikan dan RS jaringan pendidikan.

8.2. Kompetensi terkait dengan modul/ *List of skill*

Tahapan Bedah Dasar (semester I-III)

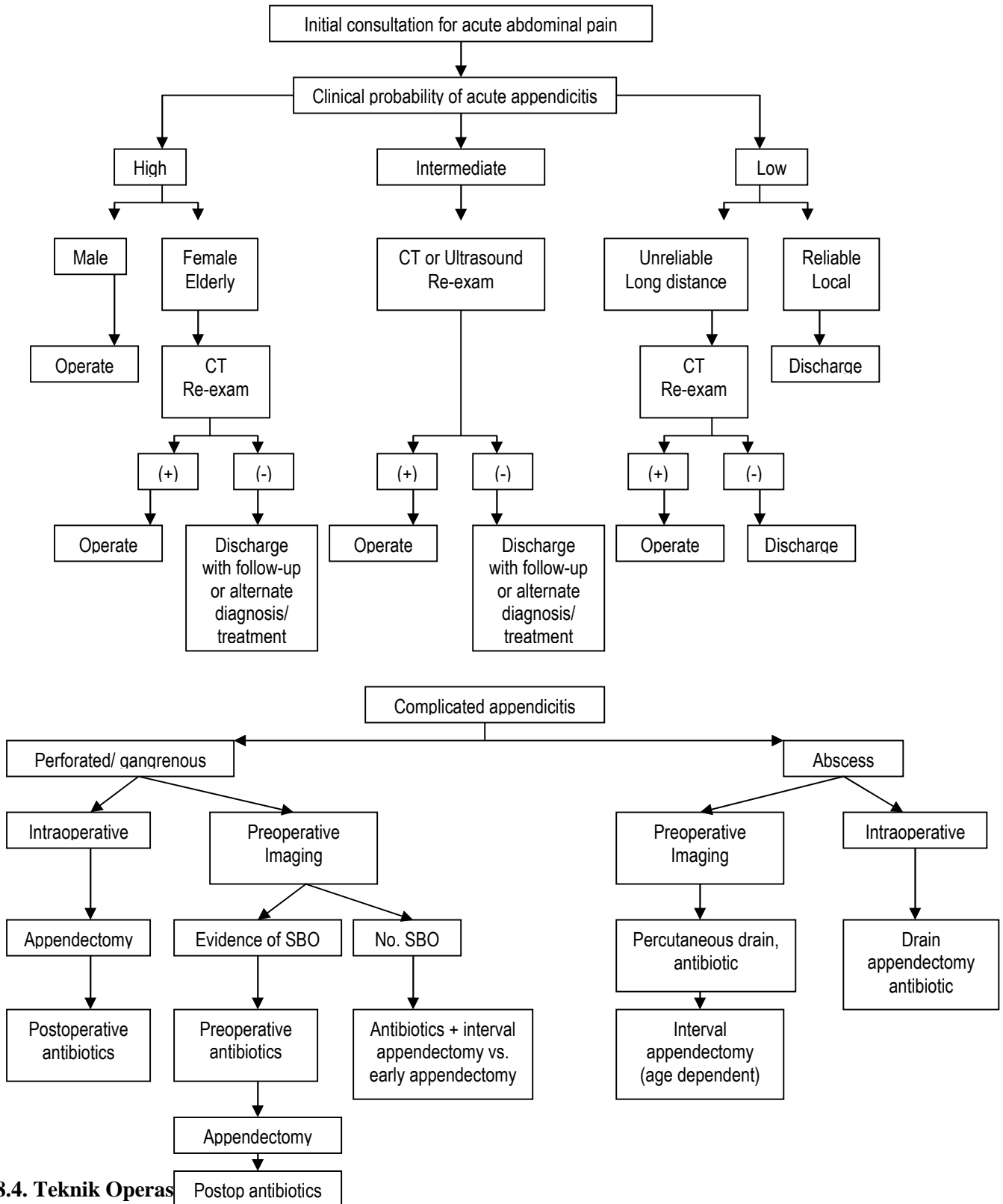
- Persiapan pre operasi
 - Anamnesis
 - Pemeriksaan fisik
 - Pemeriksaan penunjang
 - Informed consent
- Asisten II, asisten I pada saat operasi
- Follow up pasca operasi

Tahapan Bedah Lanjut (semester IV-VII) dan Chief Residen (Semester VIII-IX)

- Persiapan Pra operasi
 - Anamnesis
 - Pemeriksaan Fisik
 - Pemeriksaan penunjang

- *Informed Consent*
- Melakukan Operasi (Bimbingan dan Mandiri)
 - Penanganan komplikasi
 - *Follow up* dan rehabilitasi

8.3. Algoritma dan Prosedur Algoritma



8.4. Teknik Operasi Apendektomi

Penderita dalam posisi terlentang, dalam general anestesi. Dilakukan tindakan aseptik dan antiseptik pada seluruh abdomen dan dada bagian bawah, kemudian lapangan operasi dipersempit dengan kain steril.

Dilakukan insisi mid transversal umbilikal kanan. Irisan diperdalam dengan memotong lemak dan mencapai aponeurosis musculus Oblikus Abdominis Eksternus (MOE), MOE dibuka sedikit dengan skalpel searah dengan seratnya, kemudian diperlebar ke lateral dan ke medial dengan pertolongan pinset anatomi. Wond Haak tumpul dipasang di bawah MOE, tampak di bawah MOE musculus Oblikus Internus, (MOI), kemudian dibuka secara tumpul dengan gunting atau klem arteri searah dengan seratnya sampai tampak lemak peritoneum, dengan haak LangenBack otot dipisahkan. Haak dipasang di bawah musculus transversus abdominis. Peritoneum yang berwarna putih dipegang dengan menggunakan 2 pinset Chirurgis dan dibuka dengan gunting, perhatikan apa yang keluar: pus, udara atau cairan lain (darah, feses dll), periksa kultur dan tes kepekaan kuman dari cairan yang keluar tsb. Kemudian Wond Haak diletakkan di bawah peritoneum. Kemudian sekum (yang berwarna lebih putih, memiliki tanea coli dan haustra) dicari dan diluksir. Apendiks yang basisnya terletak pada pertemuan tiga taenia mempunyai bermacam-macam posisi antara lain antesekal, retrosekal, anteileal, retroileal, dan pelvinal setelah ditemukan, sekum dipegang dengan darm pinset dan ditarik keluar, dengan kassa basah sekum dikeluarkan ke arah mediokaudal, sekum yang telah keluar dipegang oleh asisten dengan tangan ibu jari berada di atas. Mesenterium dengan ujung apendiks dipegang dengan klem Kocher kemudian mesoapendiks dipotong dan diligasi sampai pada basis apendiks dengan menggunakan benang sutera 3/0. Pangkal apendiks di crush dengan apendiks klem Kocher dan pada bekas crush tersebut diikat dengan sutra 3/0. Dibuat jahitan pursestring pada serosa sekitar pangkal apendiks dengan menggunakan benang sutera halus 3/0. Dibagian distal dari ikatan pada pangkal apendiks diklem dengan Kocher dan diantara klem Kocher dan ikatan tersebut apendiks dipotong dengan pisau yang telah diolesi indium. Sisa apendiks ditanam di dalam dinding sekum dengan pertolongan pinset anatomis didorong ke dalam dan jahitan pursestring dieratkan. Kemudian sekum dimasukkan ke dalam rongga perut. Peritoneum ditutup dengan jahitan jelujur dari benang absorbable nomor 3/0. Musculus Oblikus internus dan Musculus Transversus Abdominis ditutup. Musculus Oblikus Eksternus Abdominis beserta aponeurosisnya ditutup dengan jahitan benang absorbable secara simpul. Lemak ditutup secara simpul dan kulit dijahit subtikuler bila operasi bersih kontaminasi.

8.5. Komplikasi Operasi

Durante Operasi: perdarahan intra peritoneal, dinding perut, robekan sekum atau usus lain.

Pasca bedah dini: perdarahan, infeksi, hamatom, paralitik ileus, peritonitis, fistel usus, abses intraperitoneal.

Pasca bedah lanjut: Strenge ileus, hernia sikatrikalis.

8.6. Mortalitas

0,1 % jika apendiks tidak perforasi

15% jika telah terjadi perforasi

Kematian tersering karena sepsis, emboli paru atau aspirasi.

8.7. Perawatan pasca Bedah

Pada hari operasi penderita diberi infus menurut kebutuhan sehari kurang lebih 2 sampai 3 liter cairan Ringer laktat dan dekstrosa. Pada appendicitis tanpa perforasi: Antibiotika diberikan hanya 1 x 24 jam. Pada appendicitis dengan Perforasi: Antibiotika diberikan hingga jika gejala klinis infeksi reda dan laboratorium normal. (sesuai Kultur kuman). Mobilisasi secepatnya setelah penderita sadar dengan menggerakkan kaki, miring ke kiri dan kanan bergantian dan duduk. Penderita boleh jalan pada hari pertama pasca bedah. Pemberian makanan peroral dimulai dengan memberi minum sedikit-sedikit (50 cc) tiap jam apabila sudah ada aktivitas usus yaitu adanya flatus dan bising usus. Bilamana dengan pemberian minum bebas penderita tidak kembung maka pemberian makanan peroral dimulai. Jahitan diangkat pada hari kelima sampai hari ketujuh pasca bedah.

8.8. Follow-Up

Kondisi luka, kondisi abdomen, serta kondisi klinis penderita secara keseluruhan.


8.9. Kata kunci: *Appendicitis akuta, appendicitis kronika, appendektomi, periappendiks dan mass*

9. DAFTAR CEK PENUNTUN BELAJAR PROSEDUR OPERASI

No	Daftar cek penuntun belajar prosedur operasi	Sudah dikerjakan	Belum dikerjakan
----	--	------------------	------------------

	PERSIAPAN PRE OPERASI		
1	<i>Informed consent</i>		
2	Laboratorium		
3	Pemeriksaan tambahan		
4	Antibiotik profilaksis		
5	Cairan dan Darah		
6	Peralatan dan instrumen operasi khusus		
	ANASTESI		
1	Narcose dengan general anesthesia		
	PERSIAPAN LOKAL DAERAH OPERASI		
1	Penderita diatur dalam posisi terlentang sesuai dengan letak kelainan		
2	Lakukan desinfeksi dan tindakan aseptis / antiseptis pada daerah operasi.		
3	Lapangan pembedahan dipersempit dengan linen steril.		
	TINDAKAN OPERASI		
1	Insisi kulit sesuai dengan indikasi operasi		
2	Selanjutnya irisan diperdalam menurut jenis operasi tersebut diatas		
3	Prosedur operasi sesuai kaidah bedah digestif		
	PERAWATAN PASCA BEDAH		
1	Komplikasi dan penanganannya		
2	Pengawasan terhadap ABC		
3	Perawatan luka operasi		

Catatan: Sudah / Belum dikerjakan beri tanda



10. DAFTAR TILIK

Berikan tanda ✓ dalam kotak yang tersedia bila keterampilan/tugas telah dikerjakan dengan

memuaskan (1); tidak memuaskan (2) dan tidak diamati (3)	
1. Memuaskan	Langkah/ tugas dikerjakan sesuai dengan prosedur standar atau penuntun
2. Tidak memuaskan	Tidak mampu untuk mengerjakan langkah/ tugas sesuai dengan prosedur standar atau penuntun
3. Tidak diamati	Langkah, tugas atau ketrampilan tidak dilakukan oleh peserta latih selama penilaian oleh pelatih

Nama peserta didik	Tanggal
Nama pasien	No Rekam Medis

DAFTAR TILIK				
No	Kegiatan / langkah klinik	Penilaian		
		1	2	3
1	Persiapan Pre-Operasi			
2	Anestesi			
3	Tindakan Medik/ Operasi			
4	Perawatan Pasca Operasi & <i>Follow-up</i>			

Peserta dinyatakan : <input type="checkbox"/> Layak <input type="checkbox"/> Tidak layak melakukan prosedur	Tanda tangan pelatih
--	----------------------

Tanda tangan dan nama terang